UNIVERSITÉ DE MONTPELLIER N° 20

FACULTÉ DE MÉDECINE

CONTRIBUTION A L'ÉTUDE

DES

Cloisonnements Congénitaux du Vagin

(Etude anatomo-clinique et thérapeutique)

THÈSE

présentée et publiquement soutenue devant la Faculté de Médecine de Montpellier

Le 7 Mars 1945

PAR

JULES NÈGRE

Né à Passa (Pyr.-Or.), le 24 septembre 1920

POUR OBTENIR LE GRADE DE DOCTEUR EN MÉDECINE

Examinateurs de la Thèse

MM. AIMES, Professeur, *Président.*
PECH, Professeur.
TRUC, agrégé.
CADERAS DE KERLEAU, agrégé.

Assesseurs

PERPIGNAN
IMPRIMERIE DU MIDI, 14, RUE DE LA LOGE
—
1946

CONTRIBUTION A L'ÉTUDE

des

CLOISONNEMENTS CONGÉNITAUX DU VAGIN

(Etude anatomo-clinique et thérapeutique)

UNIVERSITÉ DE MONTPELLIER N° 20

FACULTÉ DE MÉDECINE

CONTRIBUTION A L'ÉTUDE

DES

Cloisonnements Congénitaux du Vagin

(Etude anatomo-clinique et thérapeutique)

THÈSE

présentée et publiquement soutenue devant la Faculté de Médecine de Montpellier

Le 7 Mars 1945

PAR

JULES NÈGRE

Né à Passa (Pyr.-Or.), le 24 septembre 1920

POUR OBTENIR LE GRADE DE DOCTEUR EN MÉDECINE

Examinateurs de la Thèse:

MM. AIMES, Professeur, *Président.*
PECH, Professeur.
TRUC, agrégé.
CADERAS DE KERLEAU, agrégé.

Assesseurs

PERPIGNAN

IMPRIMERIE DU MIDI, 14, RUE DE LA LOGE

1946

PERSONNEL DE LA FACULTÉ

Professeurs

Chaires :

Anatomie	MM. J. DELMAS.
Histologie	TURCHINI.
Physiologie	HÉDON.
Chimie biologique médicale et toxicologie	CRISTOL.
Physique médicale	PECH.
Anatomie pathologique et médec. expériment.	BAUMEL.
Microbiologie	LISBONNE.
Pathologie et thérapeutique générales	PAGÈS.
Thérapeutique et matière médicale	JANBON.
Hydrologie thérapeutique et climatologie	PUECH.
Hygiène	CARRIEU.
Médecine légale et médecine sociale	VIDAL.
Pathologie médic. et clin. propédeutique	BOULET.
Clinique médicale	L. RIMBAUD.
— —	GIRAUD *doyen.*
Clinique chirurgicale	MASSABUAU.
— —	LAPEYRE.
Clinique obstétricale	.....
Clinique des maladies ment. et nerveuses	EUZIÈRE, *doy. hon.*
Clinique des maladies des enf. et hyg. 1er âge.	BOUDET.
Clinique de dermato-syphiligraphie	MARGAROT.
Clinique chirurg. infantile et orthopédie	ETIENNE.
Clinique des maladies des voies urinaires	JEANBRAU.
Clinique gynécologique	AIMES.
Clinique ophtalmologique	DEJEAN.
Clinique d'oto-rhino lar. et chir. maxillo-fac.	TERRACOL.

Charges de cours :

Anatomie	LAUX.
Histologie	GRANEL.
Radiologie	LAMARQUE.

Professeurs honoraires

MM. BERTIN-SANS, CABANNES, GALAVIELLE, VIRES
BOSC, VILLARD, GRYNFELTT, RICHE.

Chargés d'enseignements complémentaires

	MM		MM.
Chimie	MONNIER, *agrégé.*	Clinique de la tuberculose	VIDAL, *professeur.*
Microbiologie	CARRÈRE, *agrégé.*	Pathologie et propédeutique chirurg.	MOURGUE-MOLINES, *agrégé.*
Hist. nat. méd.	HARANT, *agrégé.*	Pathol. chirur.	TRUC, agrégé.
Pharmacologie	HARANT *agrégé.*	Chirurgie expér.	.....
Pathologie médic.	BOUCOMONT, *agr.*	Médecine, opérat.	ROUX, *agrégé.*
— —	BERT, *agrégé.*	Accouchements	CADERAS DE KERLEAU, *agrégé.*
Propédeutiq. med.	P RIMBAUD, *agr.*	Stomatologie	HOUPERT, *doct. en méd.*
Clinique interne.	PUECH, *profes.*		
Clinique des mal. contagieuses	JANBON, *profes.*		

Agrégés en exercice

	MM.		MM.
Médecine	P. RIMBAUD.	Chirurgie	MOURGUE-MOLINES.
—	BOUCOMONT.	—	ROUX.
—	BERT.	Urologie	TRUC.
—	LAFON, chargé d'agr.	Accouchements	CADERAS DE KERLEAU.
Chimie	MONNIER.		
Bactériologie	CARRÈRE.		
Hist. nat. médic.	HARANT.		

R. UNIV. BIBLIOTHEEK LEIDEN

A MON GRAND-PÈRE

A MA MÈRE ET A MON PÈRE

C'est à leur exemple que je dois d'avoir entretenu durant mes études l'effort qui trouve aujourd'hui son couronnement.

En témoignage de mon attachement affectueux et reconnaissant.

A MA SŒUR ET A MA TANTE

Qu'elles trouvent ici l'expression de mes sentiments affectueux pour la douce sollicitude dont elles m'ont entouré.

A MON PRÉSIDENT DE THÈSE
MONSIEUR LE PROFESSEUR AIMES
Professeur de Clinique gynécologique

Il nous a guidé dans le choix et l'élaboration d'un travail dont il nous a fourni les éléments.

Il a bien voulu nous faire l'honneur de présider notre jury de thèse.

Nous lui exprimons notre respectueuse reconnaissance.

A MON JURY DE THÈSE :

MONSIEUR LE PROFESSEUR PECH

MONSIEUR LE PROFESSEUR AGRÉGÉ TRUC

MONSIEUR LE PROFESSEUR AGRÉGÉ
CADERAS DE KERLEAU

A MES MAITRES
DE LA FACULTÉ DE MÉDECINE DE MONTPELLIER

AU DOCTEUR COSTECALDE,
Chef de Clinique gynécologique du Professeur Aimes,

qui m'a apporté ses conseils dans la conduite de ce travail.

Qu'il trouve ici mes remerciements les plus vifs.

AUX MÉDECINS ET CHIRURGIENS
DE L'HOPITAL SAINT-JEAN DE PERPIGNAN

A TOUS MES AMIS

INTRODUCTION

Les cloisonnements du vagin sont des affections relativement fréquentes puisque dans le service de Gynécologie du professeur AIMES ou dans les hôpitaux de Montpellier il nous a été possible d'en réunir cinq cas datant de moins d'un an.

Si ces malformations congénitales ont été bien étudiées du point de vue anatomique et clinique, il semble cependant que certains points d'ordre thérapeutique doivent être précisés.

De fait, la tactique opératoire qui guide leur traitement a subi l'impulsion générale donnée ces dernières années à la chirurgie conservatrice gynécologique ou autre.

L'effort du chirurgien se porte non seulement vers la restauration anatomique de l'organe, souvent inutile dans le cloisonnement, mais vers sa restauration fonctionnelle. La fonction ultime essentielle de l'appareil génital de la femme étant la reproduction, il importe, chaque fois que l'on peut, non seulement de permettre une copulation correcte, mais une fécondation suivie de grossesse. A cet égard, les observations publiées ces dernières années dans la littérature médicale sont très significatives. La tendance des gynécologues est d'ailleurs entièrement et parfaitement résumée dans une observation publiée par le professeur PORTES à la Société de Gynécologie et d'Obstétrique de Paris (7 mars 1938).

Dans cette belle observation, le professeur PORTES montre comment, dans un cloisonnement transversal du vagin avec absence de col, il a réussi, le corps utérin et les ovaires étant

intacts par ailleurs, à restaurer un appareil génital anatomiquement et fonctionnellement suffisant bien qu'obstétricalement dangereux.

Cette tendance peut paraître naturelle à ceux qui, comme nous, fréquentent le service de Gynécologie du professeur AIMES où il est de règle de classer les affections gynécologiques en fonction des troubles que le « soma » imprime sur le développement du « germe immortel » ou inversement en fonction des conséquences somatiques d'un dysfonctionnement germinal passé ou présent.

Mais à relire les observations plus anciennes l'on s'aperçoit rapidement combien dans le domaine gynécologique comme ailleurs, et dans le cadre restreint des cloisonnements vaginaux en particulier, les idées ont évolué.

C'est ainsi que dans l'observation I, qui date de 1899, et même dans l'observation III plus récente (1924), le seul but opératoire a été d'obtenir ou de garder un vagin acceptable pour la « fonction mineure » de copulation sans rechercher « la fonction majeure » de fécondation (1) ou du moins de menstruation.

Dans l'observation II (1922), en plusieurs points semblables à celle du professeur PORTES, une laparatomie a bien été pratiquée, mais obéissant aux tendances de l'époque on n'a pas poussé plus loin la tactique opératoire.

L'idée générale de notre thèse est, en objectivant cette évolution dans les indications thérapeutiques et tactiques, de préciser les directives qui doivent guider le gynécologue, dans une exploration clinique plus complète et mieux adaptée à des indications thérapeutiques nouvelles.

---

(1) *Nous ne voulons pas dire qu'il faille à tout prix rechercher une fécondation dangereuse et que — paradoxalement — le chirurgien devrait interdire après l'avoir permise, nous notons simplement une tendance... et puis la fécondation est liée à la menstruation qu'on est bien en droit de rechercher.*

CHAPITRE I

RAPPEL ÉTIOLOGIQUE

Les cloisonnements du vagin peuvent être congénitaux ou acquis. Il n'est pas inutile de rappeler les facteurs étiologiques des cloisonnements acquis.

En effet, certains auteurs (Nagel, Veit et Meyer) ont défendu l'origine acquise des cloisonnements vaginaux. De fait, certaines cloisons d'origine dystrophique (diaphragmes annulaires par exemple) ont des caractères anatomiques et cliniques analogues aux cloisons congénitalement apparues. De sorte que la question peut parfois se poser de savoir si une bride découverte à l'examen d'une femme adulte n'est pas le résultat d'une lésion infectieuse ou dystrophique de l'enfance. Et c'est une nouvelle raison pour passer rapidement en revue les causes de ces cloisonnements acquis.

Quatre types de lésions sont susceptibles de donner des cicatrisations vicieuses :

Ce sont :

1° Soit des lésions traumatiques par blessure accidentelle ou par déchirure au cours d'un accouchement (tel le cas de coalescence des parois après accouchement publié par Tassouatz à Strasbourg) ;

2° Soit des lésions inflammatoires :

— chroniques : syphilis, tuberculose ;

— subaiguës : vaginite gonococcique, maladie de Nicolas Favre ;

— aiguës : { infection puerpérale, phlegmons pelviens ; typhoïde, scarlatine, diphtérie ;

3° Soit des lésions par caustiques :

— brûlures par injections trop chaudes ;

— brûlures par caustique chimique : crayons, injections trop concentrées ou produit caustique déposé dans le vagin par exemple (comprimés de permanganate) ;

4° Soit des lésions dystrophiques sur lesquelles nous insisterons davantage.

Ces cloisonnements de cause dystrophique, qui sont à vrai dire plutôt des diaphragmes annulaires mais qui rentrent tout de même dans les cloisonnements transversaux, sont souvent de mécanisme mal précisé, tels les rétrécissements parfois multiples qui compliquent le kraurosis. Mais il est deux sortes de cloisonnements transversaux par rétrécissement annulaire plus ou moins serré sur lesquels il importe de s'arrêter.

Ce sont les cloisonnements survenant après curiethérapie ou après castration.

Après curiethérapie cervicale il est de règle d'observer des rétrécissements coniques, parfois diaphragmatiques avec adhérences des parois vaginales, de telle sorte qu'il est doublement utile chez les femmes traitées de pratiquer régulièrement un toucher vaginal qui, tout en surveillant le col, dilate le vagin. Ces cloisons diaphragmatiques ont, au toucher, et au spéculum, la consistance et l'aspect de tissu scléreux, mais gardent en profondeur une certaine souplesse, de sorte qu'il est parfois possible de percevoir, malgré un rétrécissement infranchissable le col à travers celui-ci.

La cause de ces rétractions est directe (radium), mais indirecte aussi par castration ovarienne curiethérapique.

Et ceci nous amène à étudier rapidement les cloisonnements dystrophiques acquis par castration ou même simplement par hypofolliculinie.

Il est fréquent, après la ménopause et surtout après la castration, chez des femmes jeunes, d'observer une atrophie générale du canal vaginal. Cette atrophie porte surtout sur la portion supérieure du vagin qui devient sèche, rugueuse, et qui perd sa souplesse. Au cours d'examen gynécologique chez les femmes ovariectomisées, après hystérectomie subtotale, le col n'est perçu que par l'intermédiaire d'un canal vaginal imperméable dans son tiers supérieur, parfois véritable hymen secondaire de castration.

Le mécanisme de cette sclérose atrophique et sténosante doit être recherché dans l'arrêt du cycle ovarien. De fait, la folliculine améliore les rétrécissements vaginaux secondaires et les troubles ovariens également (dyspareunie).

Certains auteurs d'ailleurs (Mocquot), se basant à juste titre sur l'action trophique de la folliculine, n'hésitent pas à traiter, après intervention, les femmes opérées pour cloisonnements vaginaux par cette hormone.

Ce rappel physiopathologique et thérapeutique sur les mécanismes des sténoses dystrophiques a son intérêt dans les cloisonnements congénitaux du vagin.

Et il est bien certain, comme nous le laissions penser plus haut, que lorsque l'on a vu s'ébaucher et se constituer dans quelques années des sténoses vaginales serrées (et compliquées) l'on peut se demander si certains sténoses par cloisonnement annulaire de l'adolescence ne sont pas l'aboutissement d'une dystrophie ayant évolué dans l'enfance.

Nous essayerons plus loin de résumer le mécanisme embryologique des cloisonnements vaginaux. Mais cette explication purement morphologique n'est nullement pathogénique. Et dans ces arrêts de développement ou de résorption embryonnaires, l'on pourrait admettre aussi bien, par pure hypothèse d'ailleurs, un facteur causal hormonal qu'un facteur infectieux. Et ceci d'autant mieux que les descriptions anatomiques des cloisonne-

ments vaginaux transversaux (que nous ferons plus loin) rappellent à bien des points de vue les sténoses cervico-vaginales supérieures dystrophiques par leur siège comme par leur aspect.

Au total, les cloisonnements transversaux assez mal expliqués et en tout cas moins bien expliqués que les cloisonnements longitudinaux par l'embryologie pure, ressemblent par certains caractères aux rétrécissements dystrophiques acquis.

Et s'ils s'étaient adressés uniquement à l'étude des cloisonnements transversaux, l'on comprendrait mieux que certains auteurs (Nagel, Veil, Meyer) aient pu en nier l'origine congénitale.

CHAPITRE II

ÉTUDE ANATOMIQUE

L'étude anatomique des cloisonnements vaginaux bien que fastidieuse est classique. Néanmoins, il est nécessaire de la rappeler dans un travail qui les étudie. Cependant, sans nous étendre sur les caractères descriptifs anatomo-pathologiques bien connus, nous ferons une étude morphologique schématique.

Précisons une fois pour toute la terminologie employée dans ce travail. Si l'on donne aux mots leur sens habituel et si l'on considère le vagin comme un canal schématiquement cylindrique avec un grand côté — la longueur — et un petit côté — la largeur — ce canal peut être cloisonné en long ou en large. D'où la division en cloisons *longitudinales* et en cloisons *transversales*. Les cloisons elles-mêmes peuvent être *verticales* ou *obliques*. C'est dire que la dénomination de cloison verticale manque entièrement de précision, une cloison verticale pouvant être transversale ou longitudinale. Le mieux est donc de s'orienter par rapport aux deux axes du vagin. Et d'ailleurs notre terminologie convient parfaitement à la description faite, la femme étant en position gynécologique, position dans laquelle il est logique de décrire anatomiquement la malformation puisque c'est bien ainsi qu'on regarde pour décrire.

Disons cependant que certains auteurs décrivent non par rapport aux deux axes du canal vaginal, mais par rapport aux trois plans de l'espace, mais alors il faudrait pour être compris de tous décrire avec une précision géométrique.

C'est ainsi que pour certains les cloisonnements longitudinaux sont appelés verticaux — et pour l'être souvent ils ne le sont pas toujours — que les cloisonnements transversaux sont appelés horizontaux — et ils ne le sont que la femme étant debout — et que les cloisonnements longitudinaux et horizontaux sont appelés transversaux.

Nous n'insistons pas sur l'impression — hélas ! fréquente en médecine — et l'arbitraire d'une telle terminologie dont l'exactitude dépendrait alors... du degré d'inclinaison de la table d'examen (1).

Ainsi donc le vagin peut être cloisonné en long ou en travers. Les cloisons longitudinales d'une genèse embryologique facilement compréhensible sont les mieux connues; les cloisons transversales, peut-être parce que de description plus malaisée et de compréhension plus difficile, semblent les moins étudiées. Pourtant elles paraissent aussi fréquentes que les cloisons longitudinales et elles posent du point de vue thérapeutique des problèmes qui demandent la discussion. Nous les étudierons plus longuement.

I. — CLOISONNEMENTS LONGITUDINAUX

Ils sont dirigés selon le grand axe du vagin. Ils peuvent être complets ou incomplets.

1° Les cloisonnements complets

Dans ce cas le vagin est divisé en deux vagins inégaux : en général le vagin droit est plus petit que le vagin gauche. Et

(1) Nous nous excusons de cette digression terminologique, mais nous avons pu vérifier dans le cas particulier (autant en clinique qu'en littérature médicale) combien ce défaut de « normalisation vocabulaire » couvrait d'imprécisions... et d'inexactitudes.

« quand la cloison divise la totalité du vagin l'utérus est aussi double ou, pour mieux dire, divisé » (Pozzi).

L'hymen peut être entièrement imperforé, doublement perforé pour les deux vagins ou perforé seulement pour le grand vagin qui reste en général le seul fonctionnel, l'autre étant accessoire.

Dans le premier cas il se produit une rétention globale : hématocolpos total. Dans le dernier cas, au contraire, le vagin accessoire est ouvert en bas (cas le plus fréquent). Dans cette éventualité le bord inférieur de la cloison reste libre. Au contraire, lorsqu'il se fusionne aux bords de l'orifice vaginal le vagin accessoire est « borgne ».

La question de la fermeture inférieure de la cloison est embryologiquement mal précisée. S'agit-il de la simple adhérence comme le pense Pozzi avec un hymen ou une moitié hyménale imperforée ?

S'agit-il au contraire d'une latéralisation de la cloison qui adhère elle-même au bord de l'orifice vaginal ?

Quoiqu'il en soit, les cloisonnements complets du vagin peuvent affecter plusieurs types que nous différencierons suivant le comportement du bord supérieur de la cloison, le comportement du bord inférieur ayant une importance systématique moindre bien que cliniquement essentielle (hématocolpos) :

a) tantôt la cloison se continue avec une cloison utérine. Celle-ci peut séparer deux cols et deux utérus constituant un utérus didelphe. Il existe alors deux canaux utéro-vaginaux *(fig. I a)*;

b) tantôt la cloison vaginale s'arrête au col par son bord supérieur qui affecte le plus souvent une forme concave cravatant de plus ou moins près la convexité cervicale. Lorsque l'orifice inférieur du vagin accessoire est fermé c'est ce que Pozzi appelle le « vagin borgne latéral » et ce qu'il serait plus logique de nommer, conformément à la systématisation vocabulaire de pathologie générale, « vagin latéral borgne supérieur » *(fig. II a)*.

SCHÉMAS DES CLOISONNEMENTS LONGITUDINAUX COMPLETS DU VAGIN

(Les traits pleins représentent les cloisonnements avec vagin accessoire ouvert en bas ; les traits pointillés représentent la fermeture de l'orifice inférieur, c'est-à-dire le vagin accessoire avec orifice inférieur « borgne ». Dans la légende entre guillemets : terminologie proposée).

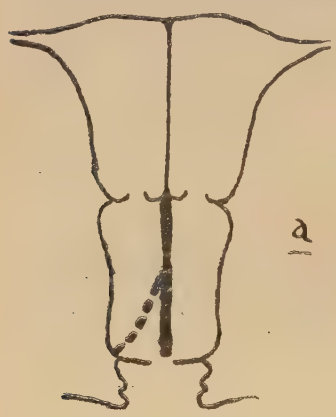

Fig. I

a

b

Cloisonnement vaginal avec utérus didelphe.

En pointillé : Le « vagin latéral borgne unicervical ».

Cloisonnement vaginal avec utérus hilohé.

En pointillé : Le « vagin latéral borgne demi-cervical. »

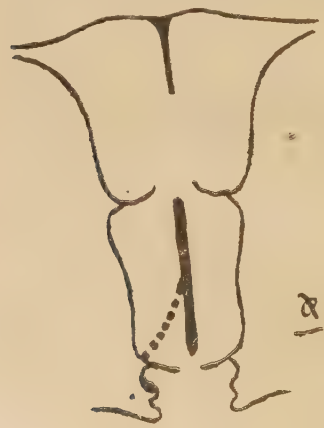

Fig II

a

b

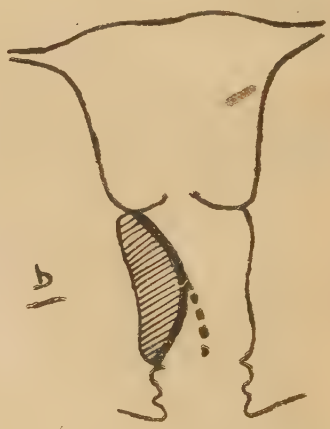

Cloisonnement s'arrêtant avant le col.

En pointillé : « Vagin borgne supérieur ».

Cloisonnement avec poche latérale.

En traits pleins : « Vagin aveugle » (hachuré).

En poin illé : « Vagin latéral borgne inférieur ».

Dans ce cas le col peut s'ouvrir à cheval sur le bord inférieur de la cloison (cas de la *fig. II a*) ou bien s'ouvrir uniquement dans le vagin fonctionnel *(fig. II b)*.

Quant au corps, il renferme souvent, d'après Pozzi, ici comme dans les cloisons partielles du tiers inférieur, une ébauche de biloculation;

c) tantôt, enfin, la cloison vaginale se ferme en bas sur l'hymen (ou son insertion) et en haut sur la paroi vaginale; lorsque l'orifice inférieur est fermé, il se constitue ainsi une poche latérale, véritable « vagin aveugle » : origine, d'après certains auteurs, de kystes latéraux du vagin. Il n'y a théoriquement pas de raison pour que cette poche s'ouvre en bas et ne constitue un « vagin borgne inférieur » *(fig. II b)*.

2° *Les cloisonnements partiels ou incomplets* affectent plusieurs types :

a) tantôt c'est une lame longitudinale qui occupe le tiers, le cinquième ou moins encore de la hauteur vaginale ;

b) tantôt, et c'est fréquent, c'est une bride qui relie deux parois de la cavité vaginale.

Le siège de ces cloisons partielles ou de ces brides est par ordre de fréquence le tiers inférieur du vagin. Mais leur localisation peut se faire également sur le tiers supérieur et dans ce cas, d'après Pozzi, l'utérus est lui aussi fréquemment cloisonné partiellement.

Ajoutons enfin que ces cloisons partielles ou ces brides peuvent être multiples et étalées sur toute la hauteur vaginale.

II. — LES CLOISONNEMENTS TRANSVERSAUX

sont fréquents (cinq obs. sur onze de notre thèse). Ils ont ceci de particulier qu'obstruant le vagin — au lieu de le diviser — ils cachent souvent le col et l'utérus tandis que les cloisons longitudinales en permettent l'accès. Or, c'est précisément l'état de l'utérus qu'il importe de connaître pour conduire logiquement une thérapeutique.

Et l'étude de divers cas publiés et des observations que nous rapportons nous permettent de dire que l'étude anatomique des cloisons transversales doit — pour répondre aux indications thérapeutiques ultérieures — envisager l'état du vagin et l'état de l'appareil utéro-ovarien.

1°) Etude des cloisons vaginales transversales

Situation. — Dans la majorité des cas la cloison, qu'elle soit unique ou multiple, est située au tiers supérieur du vagin.

Forme. — La cloison peut être :

a) complète, et dans ce cas perforée ou imperforée ;

b) partielle; ici les variétés sont multiples : tantôt c'est un simple rétrécissement annulaire qui, selon l'épaisseur de sa base peut être une sténose (1) ou un diaphragme avec orifice central plus ou moins large ; tantôt c'est une lame en demi ou en quart de lune ; tantôt, enfin, c'est une bride simple ou multiple.

Epaisseur. — Très variable.

Dans le cas de cloison incomplète l'épaisseur est en général de quelques millimètres. Il s'agit d'une lame charnue dont les caractères sont faciles à préciser par le toucher ou la vue.

Dans le cas de cloison complète (à moins qu'il y ait perforation (2), l'épaisseur est parfois de plusieurs centimètres. Si le col est intact et perçu, la distance qui paraît le séparer du doigt explorateur permet une approximation suffisante. Mais si le col n'est pas perçu, l'épaisseur (en général importante alors) est difficile à indiquer.

2°) Etude des caractères utéro-ovariens

a) *Les ovaires* peuvent être normaux, hypotrophiques ou atrophiques et inexistants.

(1) Si c'est une sténose elle ne rentre plus au vrai sens du mot dans les cloisonnements.

(2) Si la perforation est punctiforme la cloison peut encore être considérée comme complète. Si elle admet le doigt elle rentre au contraire dans les diaphragmes.

Dans ce dernier cas il y a de fortes chances pour que la cloison soit épaisse et l'on a à faire plus à une atrésie qu'à un cloisonnement *(fig. III)*;

b) Le corps utérin est en général normal ou à peu près lorsque les ovaires sont intacts. Si les ovaires sont atrophiés, il est atrophié ;

c) Quant au col, il présente divers aspects morphologiques :
— tantôt il est imperforé,
— tantôt il est inexistant.

Dans ce cas — comme le montre l'observation du professeur Portes, précédemment citée, et nos observations I et III, — le corps peut exister et remplir sa fonction menstruelle.

En définitive en classant les cloisonnement transversaux du vagin par rapport à la fonction ovarienne essentielle de l'appareil génital, on peut distinguer :

1°) Absence des ovaires (fig. III)

Cloison en général très épaisse ;

Vagin borgne externe, atrésié, ne représentant le plus souvent que le « développement excessif de sa partie inférieure dérivée du sinus uro-génital » (Pozzi) *(fig. III)*.

2°) Ovaires normaux

Dans ce cas le cloisonnement vaginal est fonction de l'état du col (le corps étant le plus souvent intact).

a) *col non formé (fig. IV) :*

— cloisonnement épais « obstruant » à la fois corps et vagin *(fig. IV a)* ;
— cloisonnement double ; une lame obstruant le corps, une lame obstruant le vagin *(fig. IV b)*.

b) *col formé mais sténosé (fig. V) :*

— cloisonnement complet ;
— ou cloisonnement partiel.

SCHÉMAS DES MALFORMATIONS DU VAGIN
PAR CLOISONNEMENTS TRANSVERSAUX
EN FONCTION DE L'ÉTAT OVARIEN ET UTÉRIN

(*En traits pleins :* Origine Müllérienne ; *en pointillés :* dépendance du sinus uro-génital ; *en hachuré :* origine Wolfienne).

Fig. III

Ovaires absents
Vagin atrésié (traits ondulés).
Développement compensateur du vestibule.

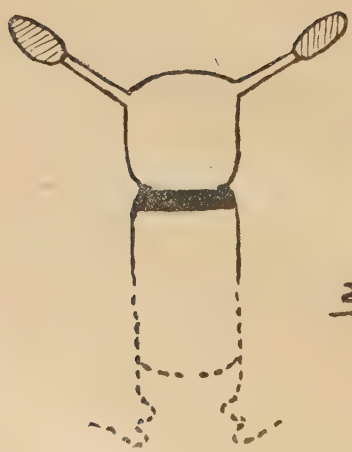

Fig. IV

a

b

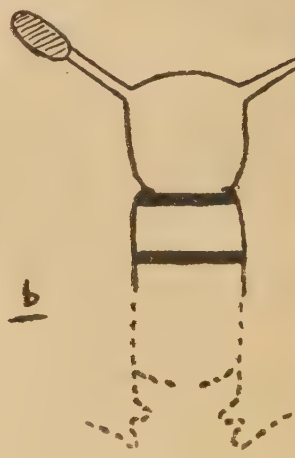

Ovaires intacts : Col utérin non formé.

a) Cloisonnement épais « obstruant » à la fois corps et vagin :

b) Cloisonnement double { une lame obstruant le corps ; une lame obstruant le vagin.

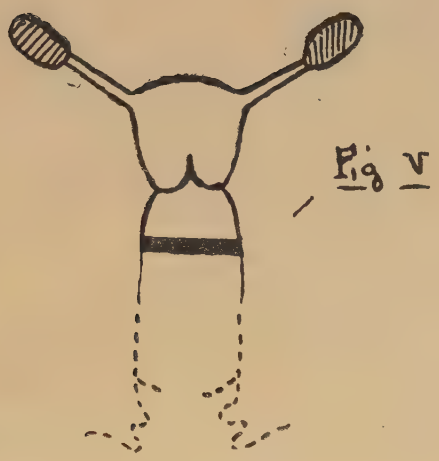

Ovaires intacts
Col formé, mais sténosé.
Cloisonnement complet.

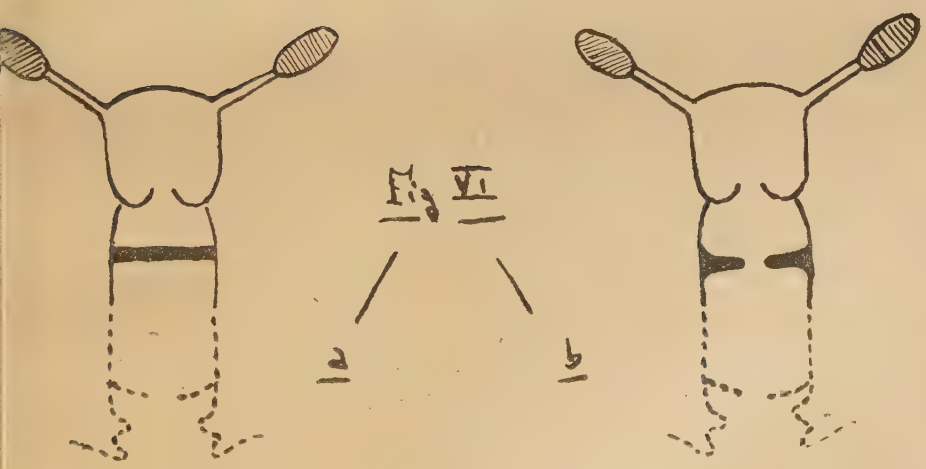

Ovaire intacts : Col utérin normal

a) Cloisonnement complet ;
b) Cloisonnement incomplet simple.

c) col normal (fig. VI) :

— cloisonnement complet *(fig. VI a)* ;
— cloisonnement incomplet simple *(fig. VI b)* ;
— cloisonnement diaphragmatique ou brides associées à un rétrécissement annulaire.

III. — CAS PARTICULIERS

Il faut enfin signaler à part, quelques rares cas particuliers dans lesquels à la malformation vaginale s'ajoute une malformation de la cloison vésico-vaginale ou recto-vaginale, fistule le plus souvent. Et « certains auteurs tels que STRECHER et WYDER ont vu des cas dans lesquels le vagin se terminait en cul de sac entièrement fermé, la fécondation s'étant produite à travers l'uréthre grâce à l'existence d'une fistule vésico-vaginale » *(in thèse* CLEMENTI*)*.

Ces cas correspondent certainement à des cloisonnements vaginaux transversaux complets du tiers supérieur avec col intact *(fig. VI a)*. Ils confirment le fait que ces cloisonnements complets du tiers inférieur cachent le plus souvent un utérus fonctionnellement intact qu'il faut savoir chercher.

CHAPITRE III

DONNÉES EMBRYOLOGIQUES

Si l'explication causale des désordres embryologiques qui déterminent ces malformations anatomiques nous est inconnue, du moins le mécanisme qui les crée peut être imaginé.

I. — RAPPEL EMBRYOLOGIQUE

Pour la plupart des auteurs (en particulier Kolliker, Thiersch, Furst) l'utérus et le vagin procèdent de la réunion des canaux de Müller, qui se ferait de haut en bas, à partir de l'attache du ligament rond. Cette union se réaliserait d'abord par coalescence et juxtaposition et secondairement se résorberait la cloison inter-mullerienne.

Pour d'autres auteurs cependant (Muller, Rathke, Retterer) le vagin dériverait uniquement du sinus uro-génital par invagination.

Il semble cependant que la majorité des auteurs adopte une explication mixte et se rangent à l'opinion ainsi émise par Pozzi : « Il ne me paraît pas douteux, d'après des faits térato-

logiques où l'on voit fréquemment l'existence d'un très court canal vestibulaire coïncider avec l'absence du vagin müllerien. que la région que l'on pourrait appeler avec Legay le canal vestibulaire, et que l'on confond d'ordinaire avec le vagin, en est indépendante au point de vue embryogénique. Cette région presque effacée chez l'adulte, par suite des déformations et du tassement de la vulve qu'entraînent le coït et l'accouchement, est très appréciable chez les petites filles et s'étend chez elles du bord interne des grandes lèvres à un millimètre au-dessus de l'hymen. J'inclinerais à penser que c'est le vestige du sinus urogénital ».

En définitive donc, les 4/5 supérieurs du vagin (représentés en traits continus sur les schémas) proviennent de l'union des canaux de Muller et le 1/5 inférieur provient du sinus uro- génital (pointillé).

Notons enfin que l'ovaire (en rayé) qui se forme aux dépens du corps de Wolf a une origine différente. Ainsi s'explique l'apparition des caractères sexuels secondaires et même l'existence d'ovulation chez des femmes à vagin atrésié. parfois à vagin et utérus atrésiés.

II. — APPLICATION A L'ÉTUDE DU MÉCANISME DES CLOISONNEMENTS VAGINAUX

Des notions embryologiques précédentes découle l'explication des différents cloisonnements congénitaux plus haut décrits.

1° L'existence des cloisons longitudinales verticales s'explique par un défaut de résorption de la cloison intermullerienne ; la persistance plus ou moins haute et plus ou moins régulière de cette cloison explique bien les différentes anomalies rencontrées. De même, les cloisons longitudinales obliques s'expliquent par une obliquité de la cloison de séparation des deux canaux de Müller qui ne sont pas toujours dans le même plan ;

2° L'existence des cloisons tranversales est plus difficile à expliquer. Sans doute on se rappellera que les canaux de Müller ont en réalité une cavité virtuelle et qu'en même temps qu'ils

s'unissent, ils se creusent. Ainsi il suffit d'un arrêt dans la résorption et le « creusement » des tractus de Müller, pour que persiste un amas celluleux, origine de diaphragme ou de sténose. Il n'en reste pas moins vrai que ces cloisons transversales sont d'une explication moins claire que les cloisonnements longitudinaux. Et les agénèsies isolées du col derrière un cloisonnement sont encore plus mal expliquées.

Nous avons effleuré plus haut les hypothèses tendant à rechercher la cause de ces arrêts embryogéniques. Nous n'y reviendrons pas, et nous aborderons dans le prochain chapitre l'étude clinique des cloisonnements.

CHAPITRE IV

ÉTUDE CLINIQUE DES CLOISONNEMENTS VAGINAUX

L'étude clinique des cloisonnements congénitaux du vagin demande la recherche de signes fonctionnels qui peuvent attirer l'attention, de signes physiques qui en donnent la certitude, et de certains examens complémentaires qui orientent la thérapeutique.

I. — TROUBLES FONCTIONNELS

Schématiquement, ils peuvent être de 5 ordres ; la malade peut les accuser isolément ou associés. Aucun n'est caractéristique. Mais l'association de certains d'entre eux — aménorrhée permanente et tumeur par rétention — doivent éveiller l'idée de malformation.

Nous allons étudier brièvement tous ces signes :

1° *L'aménorrhée* est totale dans les cloisonnements transversaux complets. Elle peut s'accompagner de tumeur par hémato-

colpos ou hématosalpingométrie. Elle peut également exister dans les cloisonnements partiels ou perforés. Elle témoigne alors d'un trouble fonctionnel ovarien fréquemment associé. Mais dans ces cas là, l'aménorrhée est en général irrégulière et intermittente. (Obs. I, III, IV). Cette aménorrhée n'est certainement pas une aménorrhée purement mécanique par obstacle, car l'hématométrie volumineuse est rare. Il est plus probable que dès l'arrêt des premières règles, il se produit une inhibition menstruelle. D'ailleurs il est facile de remarquer que, les ovaires étant intacts et reprenant leur fonctionnement après la levée de l'obstacle, l'accumulation de sang se produit avec autant plus de fréquence que l'obstacle est plus bas. Si l'obstacle est cervical, le premier arrêt mécanique de l'expulsion menstruelle semble suffire à inhiber la menstruation.

Dans certains cas, enfin (telles nos obs. III et IV), les crises aménorrhéiques avec douleurs périodiques alternent avec les débâcles menstruelles qui soulagent la malade.

Parfois ces débâcles hémorragiques sont le fruit des premiers rapports sexuels. (Obs. III).

2° *La rétention* n'est pas, comme on pourrait logiquement le croire, la suite inéluctable de l'aménorrhée. Mais associée à une aménorrhée, elle signe son origine mécanique et ne présume d'ailleurs nullement de la valeur fonctionnelle des ovaires. Elle se manifeste par une tuméfaction abdomino-vaginale. Redisons que cette tuméfaction par rétention est assez rare dans les cloisonnements transversaux du vagin. Et si, dans l'observation V, il y avait hématocolpos, il était dû à une imperforation hyménale.

Par contre on la rencontre parfois dans les cloisonnements complets avec « vagin borgne latéral », où elle constitue l'hématocolpos latéral.

Mais il ne faut pas croire que toute tuméfaction survenant même sur un cloisonnement total soit une tuméfaction par rétention. L'observation du prof. Portes, notre observation II, montrent la possibilité de développement de kystes ovariens dans ces malformations congénitales.

Evidemment ces rétentions, pour entraîner des signes fonctionnels accusés par la malade, doivent être volumineuses. Disons également qu'elles sont souvent douloureuses et parfois périodiquement douloureuses.

3° *La gêne au coït* est un signe fonctionnel de première valeur qui attire l'attention des malades intelligentes, à condition qu'elle soit suffisante. Et de fait, certaines lésions, bien que rendant les premiers rapports douloureux, ne sont pas découvertes, car la malade, croyant sans doute à des douleurs de défloration, ne s'en plaint pas. (Obs. VI).

Parfois des rapports violents ont créé dans l'urèthre, dans le vestibule dilaté ou dans le rectum, un pseudo-vagin dont la malade n'a guère pensé à vérifier la réalité anatomique — et c'est ce qui valut à la malade de Strecher et Wyder, porteuse d'une fistule vésico-vaginale, d'obtenir une fécondation que les chirurgiens auraient eu peine à permettre à plus de frais.

4° Si la dyspareunie mécanique des malformations doit logiquement les révéler, par contre les douleurs au cours de la gravité paraissent, à priori, moins caractéristiques. Et pourtant ces grossesses développées sur l'appareil génital cloisonné sont en fait souvent douloureuses (bien que ce ne soit pas le cas de notre obs. VIII), parfois compliquées (obs. IX).

Faut-il voir dans ces phénomènes douloureux l'ampliation pénible d'un utérus dystrophique ou peut-être la résorption d'une cloison utérine partielle assez fréquente — d'après Pozzi — au cours de ces malformations ?

De même il est permis de voir dans les complications de la gravidité (grossesse extra-utérine signalée avec quelque fréquence), la preuve d'une maflormation utérine ou salpingienne associée (telle notre obs. IX).

5° Dans un dernier ordre de faits, la malade vient consulter pour des troubles fonctionnels qui — s'ils sont en relation avec la lésion — n'ont en tout cas aucun caractère d'origine congénital. Tels sont les phénomènes douloureux, la dysménorrhée (obs. IV, et VII), les pertes blanches (obs. VIII). Insistons sur le

caractère précieux des douleurs périodiques accompagnant l'aménorrhée : Elles sont un signe précieux d'activité ovarienne ; ce sont des douleurs à type de colique abdominale parfois violentes, s'accompagnant souvent de malaise — vomissements — et de fièvre (38°).

Tels sont schématisés cinq groupes de troubles fonctionnels que l'on rencontre avec fréquence — mais non exclusivement — dans les cloisonnements vaginaux.

Il est des troubles fonctionnels secondaires de voisinage, troubles vésicaux, troubles rectaux, par congestion, compression ou infection qu'il faut toujours rechercher.

Enfin, il est des complications — que nous étudions plus loin — qui sont symptomatiques.

Mais il faut bien dire aussi que les cloisons vaginales sont souvent fonctionnellement silencieuses et c'est alors un examen systématique qui les décèle.

II. — SIGNES PHYSIQUES

Ils diffèrent suivant que la cloison est longitudinale ou transversale.

A. — Cloisons longitudinales

1° Au toucher vaginal : On peut trouver :

a) Deux vagins (obs. VI), le diagnostic est fait. Classiquement, bien que l'obs. VI fasse exception, le vagin droit est plus petit que le gauche, qui reste en général le seul fonctionnel ;

b) Un vagin avec, près du col, un orifice dans ce que l'on pensait être une paroi du vagin : c'est un vagin « borgne supérieur » ;

c) Une tumeur latérale : c'est un hématocolpos développé dans un vagin borgne ;

d) Une cloison partielle sur laquelle les deux doigts explorateurs peuvent butter, se séparer en appréciant ainsi les caractères du cloisonnement ;

e) Une bride qui peut être à l'entrée du vagin (obs. VII), ou au fond de celui-ci (obs. X) ;

f) Enfin, s'il s'agit d'un vagin latéral « aveugle », le toucher peut ne rien révéler.

2° Au spéculum (nous décrirons les divers aspects du « champ cervical » vu dans la lumière du spéculum) :

a) Le col est vu en entier et paraît de forme et volume normaux. Il s'agit d'un vagin latéral surnuméraire simple fermé le plus souvent ou borgne externe ;

b) Ou bien le col est latéralement « amputé ». Il s'agit d'un vagin latéral plus développé qui pourra être borgne supérieur ou inférieur ;

c) Ou bien le col est petit, le corps paraissant normal au toucher. Il s'agit vraisemblablement d'un utérus didelphe. Dans ce cas, il faudra, au besoin à l'aide d'un spéculum virginal, regarder, après débridement si nécessaire, dans le vagin accessoire ;

d) Le champ cervical est divisé par une bride ou une lame dont la simple vue fait le diagnostic.

B. — Cloisons transversales

1° Au toucher vaginal :

— On butte dans un cul-de-sac complet (obs. II, III) ; c'est un « vagin borgne externe » ;

— Ou bien le doigt s'engage dans un « diaphragme percé » circulaire ou semi-lunaire, au delà duquel on cherche à percevoir le fond vaginal. Si le diaphragme est perméable au doigt, le fond du vagin est facilement explorable et on peut y sentir : soit un col (obs. V, IX), soit un cul-de-sac sans col (obs. I). Si le diaphragme n'admet pas le doigt en entier, c'est à travers ce repli annulaire repoussé que l'on peut explorer, plus difficilement alors, le fond du vagin (obs. IV) ;

— Ou bien enfin, le doigt qui explore le canal perçoit des brides semi-lunaires seules ou associées à un rétrécissement.

Pour classer ce rétrécissement dans les « cloisonnements », il faut encore qu'il soit assez aigu, sinon il constitue une sténose.

2° Au spéculum, l'examen unique suffit ici et il n'est pas besoin de regarder dans un 2e vagin. En effet, dans la lumière du spéculum se voient les divers aspects sentis au toucher : diaphragme partiel, bride (obs. I, II, III, IV, V, IX).

Lorsque le diaphragme est percé, il faut regarder plus loin et essayer de voir le fond du vagin pour voir si le col existe et quel est son état. Dans cette recherche, l'examen avec un petit spéculum introduit, s'il est possible, dans l'orifice diaphragmatique, sera utile.

C. — Recherches complémentaires

Si les examens précédents suffisent à établir le bilan anatomique vaginal, il faut cependant les compléter par des recherches qui préciseront l'état anatomique et fonctionnel de l'appareil génital. Et, à cet égard, les observations que nous rapportons sont très suggestives. Et il est probable qu'éduqués par la période « physiologique de la chirurgie », qui a succédé à la période anatomique, et instruits par la belle observation du professeur Portes, nous aurions certainement orienté, dans les observations I (qui date de 1893), II et III, la thérapeutique dans un sens plus actif.

C'est dire que l'examen clinique précédent sera complété par une exploration de l'état fonctionnel, de l'état anatomique de tout l'appareil génital. Il sera également suivi d'un examen morphologique complet de voisinage. Nous schématisons ces recherches :

1° Exploitation de l'activité fonctionnelle des ovaires

Il faudra s'assurer :

a) *Des signes directs d'activité :*

— De l'absence ou de la présence des périodes menstruelles : écoulement si cloisons perforées ou longitudinales, tumeur par rétention.

— Dans le cas d'absence d'écoulement menstruel, il faut rechercher les ébauches de troubles périodiques : courbe fébrile, phénomènes douloureux et congestifs, tension mammaire, au besoin recherches chimiques intermittentes de prégnandiol dans l'urine.

b) *Des signes indirects :*

Par un examen morphologique complet, rechercher l'existence des caractères sexuels secondaires : état vulvaire, seins, psychisme, aspect morphologique.

2° Recherches cliniques

Par un toucher vaginal, par un toucher rectal associé, rechercher la présence du col, du corps, des ovaires.

Dans le cas de doute sur l'existence du col, une première intervention, « résection exploratrice du cloisonnement » si l'on peut dire, sera pleinement justifiée avant d'établir la conduite thérapeutique définitive.

3° Recherches de laboratoire

a) *Hystérographie :* Celle-ci sera pratiquée dans tous les cas où elle est possible.

Mais dans les cas où l'existence du col est incertaine, il sera bon de tenter à travers le diaphragme (étroitement percé) à l'aveugle et prudemment, un cathétérisme. Parfois on aura la surprise de cathétériser une cavité où il sera possible d'injecter du lipiodol (obs. IV).

Dans tous les cas, une « colpographie » à travers un orifice de cloisonnement, si elle est possible, sera utile.

b) *Cystoscopie :* Souvent indiquée (fistules), toujours utile, elle donnera des renseignements sur le relief du bas-fond vésical ou sur son état de congestion. Parfois, elle fera découvrir quelque aspect à préciser (obs. I).

c) *La rectoscopie,* dans de rares cas, pourra préciser l'existence de déformations ou de fistules.

CHAPITRE V

COMPLICATIONS

Les cloisonnements vaginaux sont l'objet de complications qu'il faut distinguer suivant qu'elles se voient chez la femme en dehors, ou lors de la grossesse.

I. — EN DEHORS DE LA GROSSESSE

Nous avons parlé des troubles fonctionnels engendrés par ces complications symptomatiques. Regroupons-les ici pour insister sur certaines formes.

1° La rétention sanguine menstruelle, qui se traduit suivant son siège par une hématosalpingométrie, par une hématométrie, ou enfin par un hématocolpos médian ou latéral (vagin latéral fermé ou borgne supérieur).

Cette rétention de sang noirâtre goudronneux peut s'infecter et donner lieu à un pyocolpos ou à une pyométrie ;

2° La compression par la tumeur précédente peut donner des troubles rectaux et vésicaux ;

3° En dehors des rétentions infectées, l'infection banale semble être plus fréquente dans ces vagins cloisonnés. Peut-être s'agit-il de rétentions partielles, origine d'infections ? Peut-être

s'agit-il aussi de troubles trophiques (hypofolliculinémie) favorisant l'infection ;

4° Enfin, signalons la fréquence des kystes hématiques ovariens accompagnant les cloisonnements transversaux complets, c'est-à-dire occlusifs. PORTES en rapporte un cas dans son observation-type plusieurs fois citée.

Notre observation II, typique mais malheureusement insuffisamment étudiée, en est un exemple.

Le mécanisme de ces kystes ovariens hématiques serait intéressant à connaître. Il ne s'agit pas de rétention, bien que ce facteur paraisse être à l'origine.

S'agit-il de trouble fonctionnel, « d'effort découragé » d'une ovulation qui ne peut arriver à une de ses fins : le déclanchement menstruel ?

II. — COMPLICATIONS LORS DE LA GROSSESSE

Il faut distinguer l'influence des cloisonnements sur la grossesse et sur l'accouchement.

A) SUR LA GROSSESSE. — Disons d'abord que la grossesse est loin d'être rare chez les femmes à vagin cloisonné. Et même dans le cas de cloisonnement transversal complet avec pseudo-vagin de voisinage (urèthre dilaté), nous avons déjà dit que des fécondations avaient été réalisées à la faveur de fistules vésico-vaginales sus-stricturales.

Ou bien l'utérus est porteur d'une malformation associée et, dans ce cas là on peut rencontrer des grosseurs biutérines (LE LORIER et M. MAYER, Soc. Obst. et Gyn., Paris, 1er mars 1937), sur lesquelles nous n'insistons pas.

Mais de même dans un utérus ne présentant pas de malformations caractéristiques, les vagins cloisonnés paraissent s'accompagner de grossesses anormales : localisation extra-utérine fréquente (obs. IX).

Dans les grossesses utérines normales, notons une présentation du siège dans l'observation de LE LORIER et MAYER, ainsi que dans notre observation X.

B) Lors de l'accouchement :

1° *La dilatation est normale* si le cloisonnement siège loin du col, sinon elle est gênée, retardée, inopérante si le cloisonnement intéresse le col ;

2° *La descente est constamment gênée :*

a) S'il s'agit d'une cloison ou d'une bride longitudinale, trois éventualités sont possibles : ou bien, ce qui est fréquent, la formation anormale ramollie se distend, glisse sur la présentation qui rentre alors dans le vagin le plus spacieux et continue sa descente ; ou bien la cloison se rompt, ce qui arrive si elle n'est pas trop épaisse. Dans ce cas, la rupture a lieu en général à sa partie médiane distendue, de sorte que l'hémorragie, tamponnée d'ailleurs par la présentation, est discrète. Parfois, lors d'efforts de travail trop énergiques, la rupture est plus mutilante et se prolonge par une déchirure vaginale. Enfin, dans certains cas, la descente est arrêtée : il faut intervenir sous peine de complication grave ;

b) S'il s'agit d'un cloisonnement transversal complet, — ce qui est rare — il faut intervenir. Si le cloisonnement est partiel, le diaphragme vaginal se distend, la présentation s'y engage et l'on peut croire à un col effacé. Dans ce cas, « l'épreuve du travail » doit être suivie de près, car si la descente ne s'opère pas, sans tarder, il faut intervenir.

3° *L'expulsion* enfin, dans les cas favorables (cloison longitudinale ayant glissé ou s'étant rompue — cloison transversale s'étant dilatée) est allongée de 1/2 heure à 1 heure.

4° Mais si les contractions utérines restent inopérantes par obstacle mécanique, les complications graves apparaissent. Ou bien l'utérus triomphe, une déchirure étendue se produit, qui permet « l'accouchement par l'urèthre ou par l'anus », ou bien à la fatigue utérine succède soit la rétraction tétanique du muscle, soit la rupture et, simultanément à ces deux syndromes, l'infection. Celle-ci est d'autant plus précoce que la rupture de la poche des eaux — même dans les cloisonnements obstétri-

calement complaisants — est précoce. Nous n'insistons pas sur la gravité mortelle de ces trois complications : tétanie, rupture, infection. Insistons seulement sur la surveillance et l'indication thérapeutique que leur crainte doit entraîner.

CHAPITRE VI

DIAGNOSTIC

L'étude clinique assez méthodique faite plus haut nous dispensera de nous étendre sur le diagnostic. Trois étapes marquent ce diagnostic :

1° Diagnostic de la lésion ;

2° Diagnostic de son origine ;

3° Diagnostic de l'état fonctionnel et anatomique de l'appareil génital.

I. — DIAGNOSTIC DE LA LÉSION

Il sera facile, si l'on suit les indications cliniques décrites plus haut. Trois sortes d'erreurs sont à éviter :

— Méconnaître un cloisonnement par défaut d'examen ou examen rapide, éventualité assez fréquente si l'on songe que des femmes examinées en cours de grossesse ou pour d'autres raisons arrivent à la date de l'accouchement sans avoir été prévenues de leur malformation ;

— Méconnaître un cloisonnement, même après examen complet, parce qu'il est « méconnaissable », c'est le cas de vagin

double avec vagin latéral aveugle ou borgne supérieur, le vagin principal tombant sur un col normal. Dans ces cas, seule une complication peut être révélatrice ;

— Et c'est enfin une complication qui peut prêter à erreur dans deux éventualités signalées par Pozzi :

— Un hématocolpos latéral peut être pris pour un kyste du vagin et Freund a même soutenu que certains de ces kystes n'avaient pas d'autre origine (Pozzi).

— « Quand il y a coexistence d'hématométrie la collection peut ressembler à s'y méprendre à celle d'une hématocèle pelvienne. »

II. — LE DIAGNOSTIC D'ORIGINE

se fera par l'interrogatoire et les données d'examen :

— S'il s'agit d'un cloisonnement longitudinal, l'origine est indiscutablement congénitale ;

— Mais s'il s'agit d'un cloisonnement transversal, l'étiologie est plus imprécise, et nous avons même vu que certains auteurs en discutaient l'origine congénitale. Il faudra éliminer par l'interrogatoire toutes les causes traumatiques, infectieuses, caustiques de rétrécissement. Il faudra aussi éliminer par l'examen toute dystrophie endocrinienne présente ou passée ayant pu se traduire par un syndrome de dystrophie vaginale.

III. — ETAT ANATOMIQUE ET FONCTIONNEL

Enfin, nous avons insisté plus haut sur les recherches cliniques qui devraient fournir des renseignements sur l'état anatomique (col, corps, ovaires) et fonctionnel (menstruation, molimen catamenial, caractères sexuels secondaires) de l'appareil génital. Au besoin une incision ou excision exploratrice du cloisonnement visible sera pratiquée.

CHAPITRE VII

PRONOSTIC

Le pronostic des cloisonnements vaginaux est favorable.

En dehors de la gravidité, les complications qu'ils entraînent (rétention, douleurs, infection même) sont rarement graves, presque toujours même heureusement révélatrices.

Au cours de la gravidité et de l'accouchement, le pronostic est également favorable. D'abord parce que, fonctionnellement, la gravidité est une preuve d'activité et une espérance — souvent une occasion — de restauration anatomique. Enfin, parce que l'accouchement — à condition d'être surveillé — se fait spontanément le plus souvent et, en tout cas, après intervention chirurgicale « a minima » presque toujours. Les complications obstétricales graves signalées plus haut doivent être évitées par un examen sérieux et suivi.

Le pronostic d'ailleurs peut être considérablement amélioré anatomiquement et fonctionnellement par le traitement.

CHAPITRE VIII

TRAITEMENT

Le traitement des cloisonnements vaginaux est le plus souvent facile. En effet, la plupart de ces malformations sont légères et il suffit d'interventions simples (section de brides) pour les guérir. Il n'en est pas toujours ainsi et ce sont les cas complexes qui précisément demandent le plus de discussion. Il pourrait donc paraître, à lire le développement que nous accordons au traitement de ces malformations complexes, que leur fréquence est grande. Il n'en est rien. Et en pratique, seules les malformations légères sont souvent rencontrées.

Quant aux malformations graves, leur traitement est difficile à la fois dans la technique et dans les indications.

Nous étudierons donc le but général du traitement, ses moyens et ses indications.

I. — BUT

Il se propose, par ordre d'importance, de restaurer la fonction sexuelle, la fonction menstruelle et enfin, ultime et souvent aléatoire résultat, la fonction « maternelle ».

Les rapports sexuels souvent gênés, parfois impossibles, sont d'une amélioration presque toujours facile. Actuellement, où

même dans les atrésies vaginales complètes on arrive, selon l'expression de Forgues, à « créer un fourreau à coït, un logement au pénis », l'on peut toujours compléter ce « logement » lorsqu'il existe déjà.

La fonction menstruelle est plus difficile à rétablir puisqu'elle dépend non plus de la seule tactique et technique opératoires, mais de l'état des ovaires.

La fonction « maternelle » peut être obtenue dans son « début » si le seul obstacle à la fécondation était mécanique. Mais il n'en est pas toujours ainsi. Dans sa fin — l'accouchement — elle est parfois compliquée mais rarement elle est empêchée. Cependant, nous étudierons plus loin la conduite à tenir lors de la grossesse.

II. — MOYENS ET INDICATIONS

Si le cloisonnement est compliqué, il est certains cas d'urgence où doit être faite une intervention « a minima » qui sera complétée par la suite. Ce sont :

— L'hémafocolpos aigu douloureux ;

— Le pyocolpos.

Dans ces deux cas, l'incision simple avec marsupialisation de la poche doit être pratiquée. Ce n'est que plus tard que l'un des moyens suivants sera appliqué. Ces moyens diffèrent légèrement dans leur tactique, suivant que le cloisonnement est longitudinal ou transversal.

1° Cloisonnements Longitudinaux

a) *Cloisonnement complet.* — Il faut faire une résection de la cloison à ses deux bases d'insertion. Les bords muqueux de la surface cruentée seront suturés par un surjet de catgut 00, afin d'éviter des coalescences secondaires. Une mèche sulfamidée sera placée dans le vagin ;

b) *Cloisonnements partiels et brides* seront également traités par résection des bases d'implantation.

Le traitement des cloisons longitudinales doit toujours être pratiqué chez une femme jeune, en bon état, lorsque la malformation est reconnue.

Si la cloison est minime et n'entraîne aucun trouble fonctionnel, elle peut cependant gêner au cas de grossesse.

Si elle entraîne des troubles fonctionnels : dyspareunie, aménorrhée, ces troubles n'auront chance de disparaître qu'après le traitement.

Cependant il est certains cas où le traitement peut paraître non seulement inutile mais dangereux. C'est le cas de cloison complète perforée, en bas, avec utérus didelphe (fig. I a), où la résection de la cloison peut permettre une fécondation dangereuse dans l'utérus hypotrophié.

Mais en principe, il n'y a aucune contre-indication locale à corriger un cloisonnement longitudinal.

2° Cloisonnements Transversaux

Le traitement en est plus complexe et moins facile, car ils siègent souvent au 1/3 supérieur et — si l'on n'y prend garde — ils peuvent se compliquer de sténose cicatricielle.

A. — Cloison complète

Trois cas sont à distinguer :

a) *Cloison complète avec atrésie ovarienne* probable (fig. III) (signée par l'examen clinique local et général). — Dans ce cas, derrière la cloison apparente, il y a — le plus souvent — une atrésie vaginale qui, si elle n'est pas diagnostiquée avant, le sera en cours d'intervention.

Dans cette éventualité, il faudra « approfondir le vagin » par vaginoplastie. Une des techniques classiques sera employée, mais dans ce cas, deux techniques nous semblent surtout indiquées :

— Soit, colpoplastie par greffes dermo-épidermiques (technique de Forgues), par peau totale ou peau subtotale (Mocquot) ;

— Soit colpoplastie, par lambeau pédiculé (technique de FRANK et GEIRT) ou technique modifiée (1).

Nous donnerions, dans ces cas où le vagin est déjà constitué, mais insuffisamment profond, la préférence aux techniques par greffons dermo-épidermiques (FORGUES) ou de peau subtotale (MOCQUOT) poussés sur un phallus enfoncé dans le « trou » pratiqué entre vessie et rectum au delà du cul-de-sac préexistant (2).

En définitive, donc ici compte seulement le fonctionnement sexuel qu'il est légitime de rechercher, mais qui ne peut être dépassé.

b) *Cloison complète avec ovaire intact et col absent* (fig. IV). — En ce qui concerne l'état ovarien et cervical, le diagnostic de probabilité sera fait par l'examen général et local. Dans ces cas là on sera en droit de chercher à rétablir la fonction menstruelle. La tactique sera la suivante :

1) *Ou bien il existe une indication certaine de laparatomie* (kyste ovarien par exemple) ; dans ce cas, on pourra tenter l'opération pratiquée et si bien décrite par PORTES, à savoir :

— Laparatomie, traitement (conservateur) des lésions génitales existantes ;

— Si ce traitement a été suffisamment conservateur : hystérétomie, qui permet d'explorer la cavité utérine (corps, isthme, orifice des trompes) ; cette hystérotomie sera faite sur la paroi antérieure de l'utérus, près du cul-de-sac vésico-utérin et par là le plus près possible également du dôme vaginal ;

— Résection partielle du muscle utérin qui crée un orifice dans la paroi et dans sa portion la plus proche possible du vagin ;

— Désinsertion partielle de la paroi vaginale antérieure. Cette désinsertion pourrait parfois permettre — nous semble-

(1) Voir SICARD, LONG, GERMAIN *in Journal de Chirurgie* 1944, n° 5-8.

(2) Le mandrin en liège troué en son milieu préconisé par LOPPAN et BENEFOS, d'Alger (Soc. Obst. et Gyn Alger 1936) nous semble avoir quelque avantage.

t-il, — d'explorer (avec un toucher vaginal combiné) l'épaisseur du cloisonnement vaginal — et peut-être de l'effondrer par en haut. Ce serait alors une légère modification tactique imposée à la technique décrite par PORTES. Le seul danger de cette modification nous paraît être le risque d'infection ascendante, bien léger si l'on prend quelque précaution ;

— Suture de la paroi vaginale antérieure au-dessus de l'orifice utérin chirurgicalement créé. Suture du péritoine vésico-utérin par-dessus ;

— Dans un dernier temps vaginal inférieur (si l'on ne l'a fait par le temps abdominal) effondrement et résection du cloisonnement vaginal. Mise en place d'un drain utéro-vaginal pour maintenir la perméabilité.

Cette intervention a donné au professeur PORTES un plein succès anatomique (vérifié par hystérographie) et fonctionnel menstruel. Il serait possible — bien que dangereux — qu'elle donnât un succès maternel.

Cette tactique aurait pu être suivie dans notre observation II.

2) *Ou bien il n'existe pas d'indication certaine de laparatomie.* Dans ce cas là, il semble indiqué de commencer malgré tout par une laparatomie exploratrice, qui montrera l'état utéro-ovarien et de continuer par l'opération de PORTES, si l'état utéro-ovarien le permet. Cependant, il serait possible et parfois indiqué de réséquer le diaphragme vaginal d'abord, ce qui pourrait parfois amener sur un col existant mais sténosé ou malformé et qui pourrait être « perméabilisé » par en bas.

c) *Cloison complète avec ovaire intact, col déformé ou sténosé* (fig. V). — Dans ce cas, on complètera la résection du cloisonnement par une stomatoplastie.

d) *Cloison complète avec ovaire et col intacts* (fig. VI). — Dans ce cas, la résection de la cloison suffira.

B. — Cloisons transversales partielles

Dans ces cas là on fera, soit une simple dilatation, soit mieux une dilatation après section unique ou multiple (véritable « vaginotomie interne »...), soit une résection.

3° Traitement Accessoire

Le traitement chirurgical que nous venons de décrire pour les divers cas particuliers, se heurte à plusieurs difficultés d'ordre technique d'abord, d'ordre post-opératoire ensuite.

Les difficultés techniques, sur lesquelles nous n'avons pas assez insisté plus haut, proviennent du fait qu'il faut opérer dans la profondeur le plus souvent (cloison transversale haute) à travers un vagin souvent petit, sclérosé et qui se laisse d'autant moins abaisser que le col ne peut être saisi. Or, malgré cela il est nécessaire de faire un affrontement muqueux complet et il est souvent utile de réséquer la bande de sclérose qui enserre la base de la cloison, sous peine de rétrécissement cicatriciel. Enfin, il est nécessaire — surtout si l'on a fait une greffe — de pratiquer une hémostase soigneuse.

En effet, les deux dangers qui guettent les suites opératoires sont l'infection et la sclérose cicatricielle.

L'infection est rarement grave par elle-même. Mais elle désunit les sutures, détruit les greffes, organise les hématomes. En définitive donc elle aboutit à créer des cicatrices scléreuses rétractiles.

Et ce sont précisément ces cicatrisations sténosantes qui constituent le danger de ces interventions.

Pour les éviter, trois moyens sont utiles

— En premier lieu, éviter l'infection : toilette soigneuse avec injections antiseptiques, sulfamidothérapie locale avant et après l'intervention. Au cas de greffes la sulfamidothérapie en poudre nous semble empêcher la bonne prise des copeaux cutanés. Or, dans les greffes cutanées totales ou dermo-épidermiques de Thiersch, pratiquées pour d'autres lésions, nous avons constaté

les heureux effets d'une application locale par tamponnement de Solu-septoplix. Il nous paraît devoir en être de même en Gynécologie.

— En second lieu, tamponnement dilatateur (sans pression) avec des mèches saupoudrées de sulfamide les premiers jours. Et à partir du quinzième jour, dilatation.

Enfin et surtout nous croyons très utile de faire un traitement folliculinique avant et après l'intervention (5 à 10 mg. de Benzoate d'Œstradiol par semaine). Avant l'intervention ce traitement « imbibe » la région génitale, assouplit les tissus, entraîne une congestion qui — restant physiologique — activera la cicatrisation et la phagocytose. Après l'intervention, conformément aux données physiologiques actuellement connues, la folliculine a une action trophique sur la cicatrisation épithéliale et une action antisclérosante sur le tissu conjonctif.

4° Cas particulier : Les Cloisonnements en Obstétrique

Nous avons envisagé plus haut la conduite à tenir dans les cas habituels. Quelles seront les indications et la tactique particulière au cas de gravidité ?

Actuellement la question nous semble facile à cadrer :

1° *Ou bien il s'agit d'un cloisonnement longitudinal.* S'il est compliqué (hématocolpos aigu ou pyocolpos) l'intervention « a minima » dont nous avons parlé est indiquée à n'impoprte quel moment. Mais ces cas sont rares.

S'il n'y a pas urgence et quel que soit le type de cloisonnement, il est indiqué d'attendre la période de l'accouchement. A ce moment là, dès le début du travail, deux éventualités schématiques :

— ou bien la cloison entraînera de toute évidence une dystocie. Sans attendre il faut intervenir pour la réséquer, l'intervention est simple en général et, en tout cas, sera faite « a minima ». En effet, la distension, l'imbibition gravidique et le tamponnement par la présentation entraînent des facilités de technique et d'hémostase ;

— ou bien la cloison paraît être compatible avec l'accouchement. On laissera alors le travail suivre son cours en s'efforçant de diriger la cloison par latéralisation, suffisante le plus souvent.

Au cas où elle serait génante, comme plus haut, on la sectionnerait ;

2° *S'il s'agit d'une cloison transversale* trois cas sont également à envisager :

a) Il s'agit d'une cloison complète et la fécondation a été faite par voie détournée. Dans cette éventualité vraiment exceptionnelle, la césarienne nous paraît être le seul moyen d'éviter une dystocie certaine ;

b) Il s'agit d'un cloisonnement incomplet, mais qui — de toute évidence — entraînera une dystocie. Dans ce cas, dès le début du travail il faut, sans attendre, intervenir sous anesthésie locale si l'on peut — et alors l'accouchement pourra se terminer seul — ou sous anesthésie générale — et alors on devra terminer l'accouchement le plus souvent ;

c) S'il s'agit d'un cloisonnement en apparence franchissable (il faut compter avec l'imbibition gravidique), comme plus haut on attendra l'épreuve du travail et on agira selon les éventualités : latéralisation avec glissement, dilatation ou résection.

CONCLUSION

En définitive, les cloisonnements vaginaux sont peu fréquents dans leur forme complète. Cependant dans leur forme incomplète ils sont assez souvent rencontrés.

En tout cas, du point de vue anatomo-clinique, thérapeutique et peut-être pathogénique, la distinction entre cloisonnements longitudinaux et transversaux constitue plus qu'un schéma commode d'étude.

Au point de vue thérapeutique, les cloisonnements sont l'objet d'interventions simples le plus souvent. Parfois cependant, ils peuvent amener le chirurgien, après une étude anatomo-fonctionnelle poussée, à entreprendre des interventions restauratrices et conservatrices du plus grand intérêt technique et fonctionnel.

OBSERVATIONS

OBSERVATION I

M. B..., 53 ans, 1899.

S. F. : Réglée à 32 ans, perd une fois tous les trois mois.

S. P. : Diaphragme circulaire dans lequel s'engage simplement l'index au tiers supérieur du vagin.

Col non trouvé.

Masse tomenteuse très vasculaire vue à la cystoscopie dans le trigone.

Diagnostic : Vagin borgne externe avec diaphragme circulaire au tiers supérieur.

Ovaire fonctionnellement existant.

Traitement : Néant.

OBSERVATION II

M. J..., 1922.

S. F. : Aménorrhée permanente. Douleurs périodiques.

S. P. : Hymen rétréci. Cavité vaginale spacieuse, cloison transversale complète du fond du vagin derrière laquelle on ne trouve pas de col.

Traitement : 1° Excision hymen et cloison vaginale transversale ;

2° Laparotomie : ovaire kystique inclus dans ligament large.

Diagnostic : Hymen rétréci, cloisonnement transversal complet du fond du vagin (vagin borgne externe).

Col absent.

Kyste de l'ovaire.

OBSERVATION III

H. M..., 25 ans, 1914.

S. F. : Jamais réglée, malaises périodiques, mariée à 21 ans. A ce moment hémorragie vaginale qui soulage la malade. Trois mois après mariage aménorrhée et malaises périodiques. Rapports sexuels possibles.

S. P. : A 10 cm., cloison transversale complète, pas d'orifice véritable, pas d'hématocolpos.

Traitement : Le professeur de Rouville juge opération inutile.

Diagnostic : Cloisonnement vaginal transversal complet à 10 cm. entrée.

Ovaires fonctionnellement intacts.

OBSERVATION IV

S. N..., 35 ans, 1939 (prof. Lapeyre).

S. F. : Entre pour aménorrhée de un mois suivie de ménorragie.

S. P. : Rétrécissement annulaire diaphragmatique que le doigt ne franchit pas.

Au delà, cathétérisme du col possible.

Traitement : Dilatation préalable avec laminaires ; sous rachi (8 cg.) deux sections latérales, puis dilatation.

Diagnostic : Cloison transversale incomplète : diaphragme circulaire à 6 cm.

Appareil utéro-ovarien anatomiquement et fonctionnellement intact.

OBSERVATION V

D.... M. L., 26 ans, 1939.

S. F. : Aménorrhée.

S. P. : Distension vulvaire, masse abdominale. Hymen imperforé.

Traitement : 1° Excision hymen.

2° Après évacuation caillots, on constate un diaphragme semi-lunaire incomplet, siégeant au 1/3 supérieur du vagin. Ovaires et utérus normaux.

Diagnostic : Hymen imperforé.

Cloison incomplète transversale semi-lunaire du 1/3 supérieur du vagin.

Utérus et ovaires intacts.

OBSERVATION VI

(due à l'obligeance du professeur Aimes)

C. R..., 32 ans, août 1944.

S. F. : Non spéciaux. Découverte d'une bride au cours d'un examen de grossesse. Premiers rapports sexuels difficiles.

S. P. : Cloisonnement vertical complet du vagin, cloison épaisse s'insérant au-dessus et au-dessous du col par un repli falciforme régulier.

Cavité vaginale droite très spacieuse. Partie gauche moins développée.

Traitement : Excision de la cloison le 2 août 1944 ; suites normales.

Diagnostic : Cloisonnement longitudinal et vertical complet du vagin. Utérus normal. Grossesse.

OBSERVATION VII

(due à l'obligeance du professeur Aimes)

R. L..., 40 ans. Octobre 1944.

S. F. : Douleurs au moment des règles. Bien réglée mais règles abondantes. Une grossesse. Une fausse couche.

Rapports sexuels faciles.

S. P. : Cloisonnement vertical de l'orifice vaginal par membrane épaisse, de 2 cm. de largeur, se laissant distendre.

Col ouvert *unique,* utérus gros.

L'hystérographie montre un utérus biloculaire avec cavité

gauche régulière et trompe perméable, cavité droite irrégulière dont la trompe n'est pas visible.

Traitement : Pas de traitement chirurgical.

Diagnostic : Cloisonnement partiel longitudinal et vertical, de l'entrée du vagin : bride de l'orifice vaginal.

OBSERVATION VIII

M... P..., 23 ans. Novembre 1944.

S. F. : Pertes blanches, découverte de cloison au cours d'examen.

S. P. : Cloisonnement longitudinal oblique de haut en bas et de gauche à droite, du tiers inférieur du vagin.

Traitement : Résection.

Diagnostic : Cloison partielle longitudinale oblique du 1/3 inférieur du vagin.

OBSERVATION IX

(due à l'obligeance de M. le professeur Massabuau)

X..., 23 ans. Janvier 1945.

S. F. : Grossesse extra-utérine de un mois 1/2 rompue. Intervention (docteur Courty).

Examen vaginal : Au 1/3 supérieur diaphragme circulaire laissant un large orifice central par lequel on atteint facilement le col.

A l'intervention : Rupture ampullaire de trompe droite. Hypertrophie de l'isthme de trompe gauche.

OBSERVATION X

(due à l'obligeance de M. le professeur Caderas de Kerleau)

X... Yvette. Obs. Maternité n° 37, janvier 1945.

Examen : Siège décomplété au milieu de l'excavation ; descente tarde malgré bonnes contractions et efforts de la

femme. Le T. V. montre une bride du 1/3 supérieur allant de la paroi antérieure à la paroi postérieure du vagin. Cette bride a la forme d'une lame rétrécie en son milieu orientée longitudinalement de 2 cm. 1/2 de largeur, 5 millimètres épaisseur.

Bride est tendue par présentation, on la latéralise. Elle se rompt, l'accouchement se termine sans incident. Ligature de la bride à sa base et section du moignon.

OBSERVATION XI

(due à l'obligeance de M. le professeur Aimes)

C... M..., 23 ans. 1943.

S. F. : Femme enceinte de 8 mois. Aucun signe fonctionnel ; pas de troubles de la copulation.

S. P. : Cloison sagittale verticale complète s'arrêtant en forme de repli falciforme au niveau du col.

Traitement : Sous anesthésie locale, excision complète de la cloison.

Suites simples, accouchement normal.

BIBLIOGRAPHIE

BONAFOS et BOURREL : *Un nouveau cas de vagin créé par autoplastie cutanée.* (Soc. Obst. et Gyn. d'Alger, 8 février 1936).

CAMBON et PLANE : *Quatre cas de brides vaginales.* (Soc. Obst. et Gyn. de Marseille, 10 novembre 1936).

CLEMENTI (Marc. Albert) : *Etude obstétricale des atrésies et cloisonnements acquis ou congénitaux du vagin.* (Thèse Strasbourg, 1939).

CHARNIER et R. DANJAR : *Diaphragme vaginal cicatriciel et grossesse.* (Soc. Obst. et Gyn., Lyon, 6 mars 1939).

DIGONNET : *Un cas d'utérus biloculaire cervical avec vagin double, accouchement dystocique par anomalie de la dilatation.* (Soc. Obst. et Gyn. de Paris, 12 juillet 1937).

FIOLLE : *Recherches sur la pathogénie des atrésies vaginales supérieures et cervicales.* (Soc. Gyn. Marseille, 7 avril 1932).

FORGUES et MASSABUAU : *Traité de Gynécologie.*

GRAUZAM : *Contribution à l'étude des trophies vaginales secondaires à la disparition de la fonction ovarienne.* (Thèse Paris, 1935).

GUILLEMIN : *A propos des cloisonnements traversaux du vagin.* Rapport de Lecène. (Soc. Chir. Paris, 20 novembre 1928).

GUILLEMIN et GRUMILIER : *Développement incomplet du vagin avec aplasie de l'utérus et des ovaires.* (Rev. Obst. et Gyn. de Nancy, 15 juin 1936).

KOLLIKER : *Traité d'Embryologie*, 1888.

KOTSMANN : *Contribution à l'étude des cloisons transversales du vagin.* (Thèse Paris, 1936).

LE LORIER et Maurice MAYER : *Utérus didelphe avec 3 grossesses successives dont une grossesse double bi-utérine ; une grossesse ecto-*

pique et ablation de l'utérus de la trompe droite ; un accouchement par le siège avec dystocie par bride vaginale. (Soc. Obst. et Gyn., Paris, 1er-mars 1937).

PORTES et Me LANDRIEU : *Absence congénitale de communication entre utérus et vagin. Kystes hématiques des ovaires. Cure par voie abdomino-génitale. Guérison.* (Soc. Gyn. et Obst., Paris, 7 mars 1938).

POZZI : *Gynécologie clinique et opératoire.*

POZZI : *Société Nationale de Chirurgie*, 10 février 1909.

ROUHIER : *Bull. et Mém. Académie Chir.*, 14 juin 1936.

SICARD (André), Marthe LAMY et André GERMAIN : *Vaginoplastie par greffe pédiculée.* (Jour. Chir. 1944, n° 5-8).

TOSSOUATZ : *Coalescence des parois vaginales après accouchement.* (Soc. Obst. et Gyn. de Strasbourg, 6 février 1937).

TABLE DES MATIÈRES

INTRODUCTION 7
CHAPITRE I. — Rappel étiologique 9
CHAPITRE II. — Etude anatomique 13
I. — Cloisonnements longitudinaux 14
II. — Cloisonnements transversaux 17
1) Etude des cloisons transversales 18
2) Etude des caractères utéro-ovariens 18
III. — Cas particuliers 22
CHAPITRE III. — Données embryologiques 23
CHAPITRE IV. — Etude clinique des cloisonnements vaginaux 27
I. — Troubles fonctionnels 27
II. — Signes physiques 30
A. — Cloisons longitudinales 30
B. — Cloisons transversales 31
CHAPITRE V. — Complications 35
I. — En dehors de la grossesse 35
II. — Lors de grossesse 36
CHAPITRE VI. — Diagnostic 39
CHAPITRE VII. — Pronostic 41
CHAPITRE VIII. — Traitement 43
1) Cloisonnements longi udinaux 44
2) Cloisonnements transversaux 45
3) Traitement accessoire 48
4) Cas particuliers 49
(Les cloisonnements en obstétrique).
CONCLUSIONS 51
OBSERVATIONS 53
BIBLIOGRAPHIE 59

En ma qualité de Censeur de tour,
j'ai lu la Thèse ayant pour titre :

CONTRIBUTION A L'ÉTUDE DES CLOISONNEMENTS CONGÉNITAUX DU VAGIN.

(Etude anatomo-clinique et thérapeutique).

Par JULES NÈGRE.

Je pense que la Faculté peut en permettre l'impression.

Montpellier, le 27 février 1945.

Le Professeur,
AIMES.

VU :
Montpellier, le 27 février 1945.

Le Doyen,
G. GIRAUD.

VU ET PERMIS D'IMPRIMER :
Montpellier, le 1er mars 1945.

Le Recteur,
P. MATHIAS.

La Faculté de Médecine de Montpellier déclare que les opinions émises dans les dissertations qui lui sont présentées doivent être considérées comme propres à leur auteur ; qu'elle n'entend leur donner ni approbation, ni improbation.

SERMENT

En présence des Maîtres de cette Ecole, de mes chers condisciples et devant l'effigie d'Hippocrate, je promets et je jure, au nom de l'Être suprême, d'être fidèle aux lois de l'honneur et de la probité dans l'exercice de la médecine. Je donnerai mes soins gratuits à l'indigent et n'exigerai jamais un salaire au-dessus de mon travail. Admis dans l'intérieur des maisons, mes yeux ne verront pas ce qui s'y passe ; ma langue taira les secrets qui me seront confiés, et mon état ne servira pas à corrompre les mœurs ni à favoriser le crime. Respectueux et reconnaissant envers mes Maîtres, je rendrai à leurs enfants l'instruction que j'ai reçue de leurs pères.

Que les hommes m'accordent leur estime si je suis fidèle à mes promesses ! Que je sois couvert d'opprobre et méprisé de mes confrères si j'y manque !